Diabetische Spätkomplikationen am Bewegungsapparat – der diabetische Fuss

Thomas Böni, Leitender Arzt

Technische Orthopädie / Balgrist Tec AG

uniklinik balgrist

Einleitung

Der Diabetes kann zu zwei schwerwiegenden Spätkomplikationen am Bewegungsapparat führen:

1. **Zum diabetischen Fussulkus (DFU)**
2. **zur diabetischen Neuroosteoarthropathie (DNOAP, Charcot-Fuss)**

Die Pathogenese ist teilweise identisch !

uniklinik balgrist

Inhalt

1. Pathogenese

2. Abklärungs- und Therapiekonzept

3. Entlastungsmethoden

uniklinik balgrist

Uebersicht Pathogenese des DFU/DNOAP

A Intrinsische Faktoren

A1 Neuropathie: sensibel, motorisch, autonom

A2 Angiopathie: makro (Unterschenekl), (mikro)

A3 Störungen des Biomechanik:
Bewegungseinschränkung, Elastizitätsverlust, Atrophie und Dislokation plantarer Fettpolster, Deformitäten (Hammer-Krallenzehen, Plantarisation der Metatarsaleköpfchen), DNOAP („Charcot"-Fuss)

A4 Psyche: neglect, malcompliance, reaktive Depression

B Extrinsische Faktoren

B1 Traumen: mechanisch (inklusive Schuhwerk), thermisch, chemisch

B2 Soziales: Isolation, Abstieg

uniklinik balgrist

Uebersicht Pathogenese des DFU
(International Consensus on the Diabetic Foot, 1999)

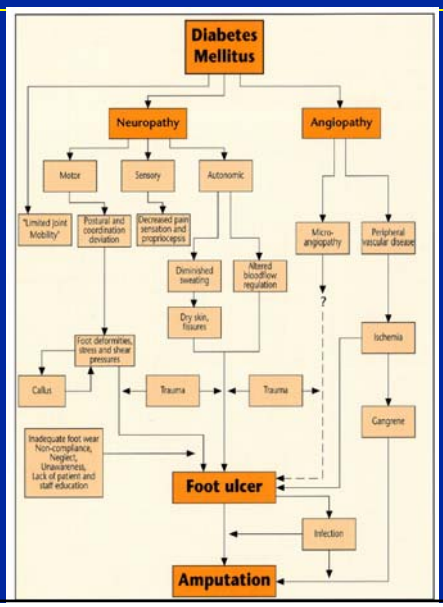

uniklinik balgrist

A1: diabetische Neuropathie
(Pfeifer und Schumer 1995)

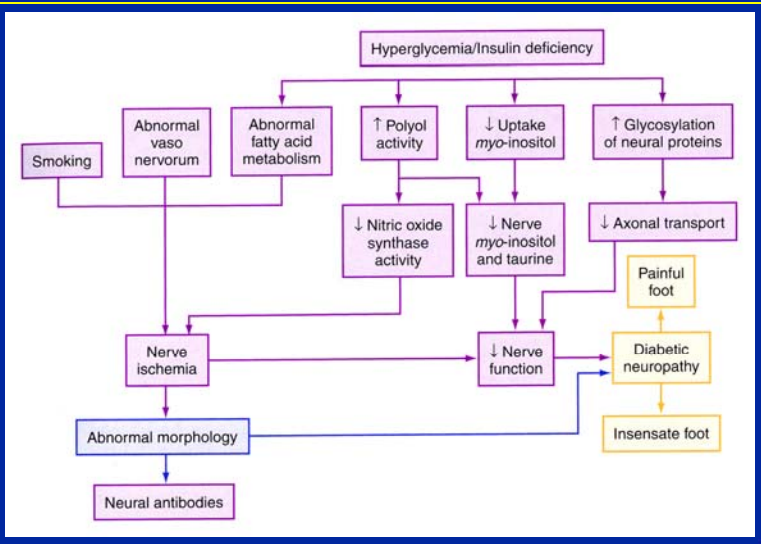

uniklinik balgrist

A1: Sensorische Neuropathie

uniklinik balgrist

A1 Motorische Neuropathie

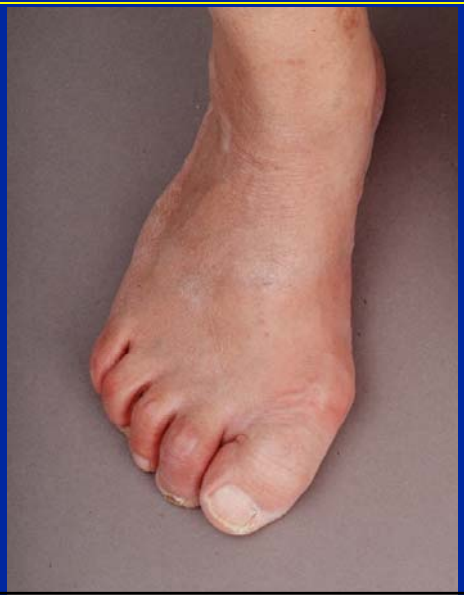

uniklinik balgrist

A1 Motorische Neuropathie: Krallenzehenentwicklung

(Tanenberg et al. 2001)

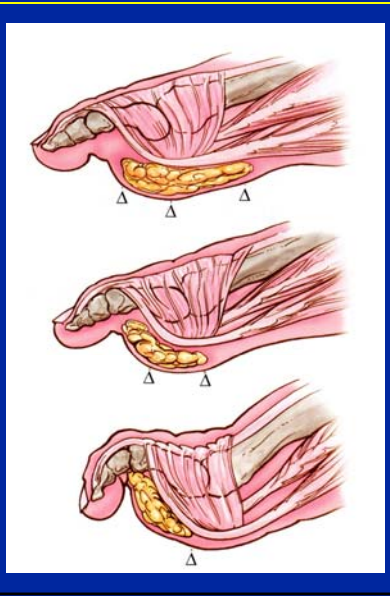

uniklinik balgrist

A1 Autonome Neuropathie

uniklinik balgrist

A1 AV-Shunt bei autonomer diabetischer Neuropathie (Tanenberg et al. 2008)

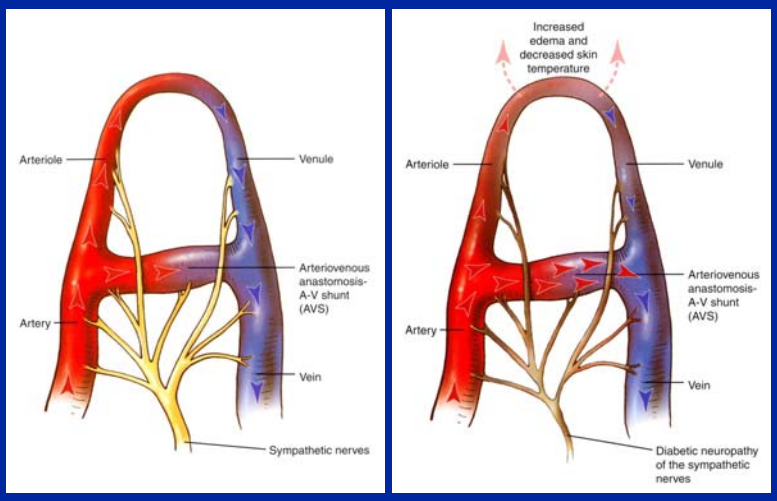

uniklinik balgrist

Pathogenese: diabetische Angiopathie (Colwell et al. 2008)

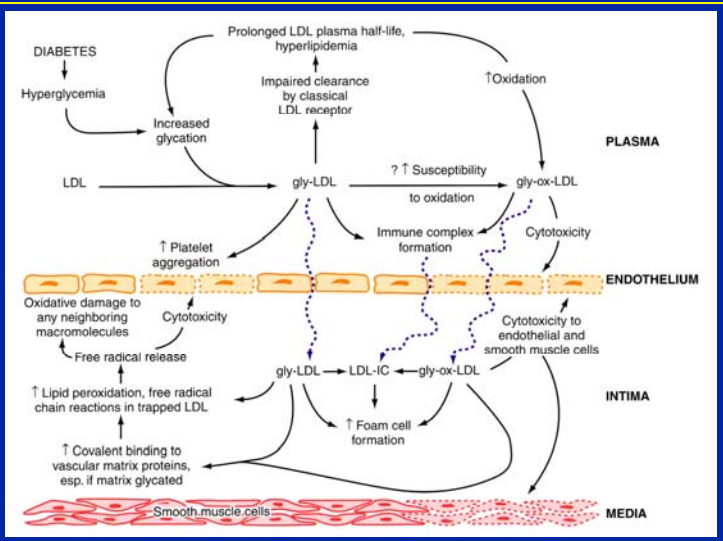

uniklinik balgrist

A2 Diabetische Angiopathie

uniklinik balgrist

A3 Biomechanik: Bewegungseinschränkung

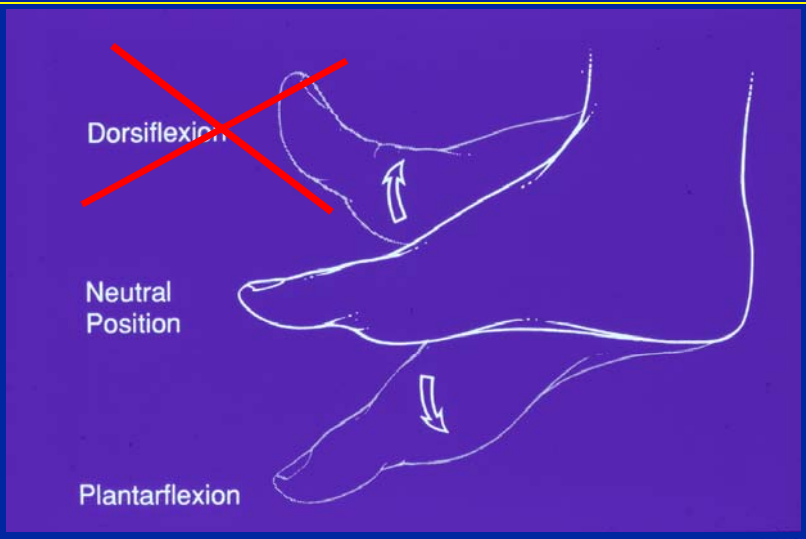

uniklinik balgrist

A3 Biomechanik: Verlust der Dorsiflexion bei Kniestreckung (Alexander 1990)

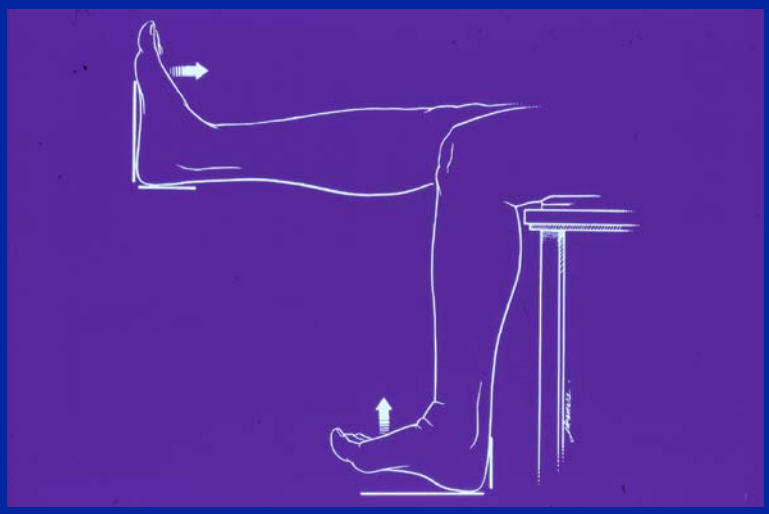

uniklinik balgrist

A3 Biomechanik: Bewegungseinschränkung

Pathogenese: Quervernetzung von Kollagen, Resistenz gegen Kollagenase > Elastizitätsverlust

Biomechanik: Bewegungseinschränkung (limited joint mobility, „Cheiropathie“) speziell im oberen Sprunggelenk und im Gross-zehengrundgelenk (Hallux rigidus) > plantaren Druckspitzen > Ulkus; Hautrisse > Rhagaden, Ulkus

uniklinik balgrist

A 3 Biomechanik: Charcot-Fuss
Inzidenz bei Diabetes: 0,08-7,5%

uniklinik balgrist

Jean Martin Charcot (1825-93): „Charcot“ – Fuss: pied tabétique 1883

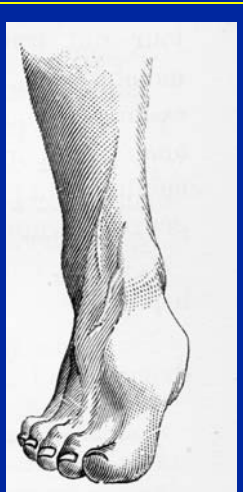

Fig. 3. —Arthropathie du pied droit.

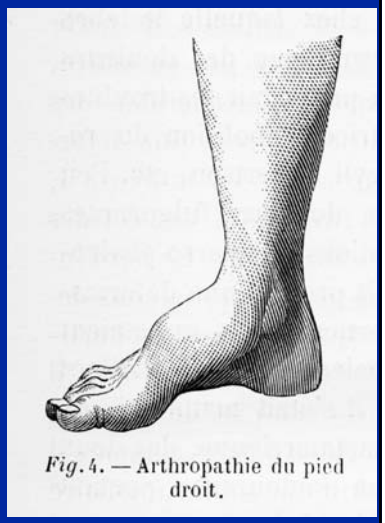

Fig. 4. — Arthropathie du pied droit.

uniklinik balgrist

Pathogenese: „Charcot“-Fuss (DNOAP)

(Sanders and Frykberg 2008/1991)

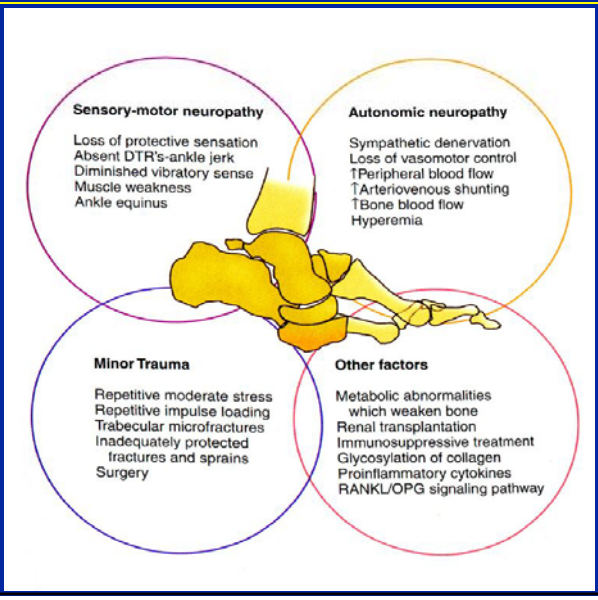

uniklinik balgrist

A4 Psyche

Diabetiker (mit Polyneuropathie) zeigen oft wenig Interesse für ihre teilweise Extremitäten bedrohenden Fussläsionen (neglect) und kooperieren bei der Behandlung oft ungenügend (malcompliance).

uniklinik balgrist

A4 Psyche B2 Soziales

Mit diabetischem Fussulkus assoziierte psychosoziale Faktoren (Ursache/Folge?):

Depression

Scheidungsrate

Soziale und berufliche Desintegration

Alkoholabusus

Negative Einstellung gegenüber Fuss, Fusspflege und Medizinalwesen

Aikens and Lustman 2001

uniklinik balgrist

B1 Traumen

Bei 80% der Diabetiker geht dem Fussulkus ein äusseres Trauma (Barfuss gehen, untaugliches Schuhwerk, Fremdkörper im Schuhwerk, unsachgemässe Fusspflege, Sturz/Unfall) voran.

International Consensus on the Diabetic Foot 1999

uniklinik balgrist

B1 Schuhwerk

(Helmut Newton, X-Ray, French Vogue, Paris 1994)

uniklinik balgrist

B1 Schuhwerk

uniklinik balgrist

B1 Schuhwerk

uniklinik balgrist

Ulkus ist nicht gleich Ulkus !

uniklinik balgrist

Checkliste Abklärung diabetisches Fussulkus

A 1: Neuropathie ? : Stimmgabel 128Hz < 5/8, ASR/PSR -, Atrophie intrinsische Fussmuskeln mit Fehlstellung, trocken-rissige Haut > **Neurologie**

A 2: Angiopathie ? : Fusspulse -, Nekrosen > **Angiologie**

A 3: Biomechanik ? Deformität, Bewegungseinschränkung, Charcot-Fuss > **Orthopädie, Radiologie**

A 4 / B 2: Psyche / Soziales ? : Neglect, Depression > **Hausarztmedizin, Diabetologie, Psychiatrie**

uniklinik balgrist

Checkliste Abklärung diabetisches Fussulkus

B 1: Traumen ? : Schuhwerk > **Orthopädieschuhmacher**, Barfussgehen, Badzimmerchirurgie, Heizflaschen ..

Evaluation des Ulkus : Ulkustiefe (Wagner-Klassifikation, Probe to Bone), Fistel, **Infekt (Weichteil/Knochen)?** Ausdehnung der Cellulitis (</>2cm), Labor, Abstrich/Biopsie, Gicht, atypisches Ulcus > **Radiologie, Infektiologie, Dermatologie**

Blutzuckereinstellung

uniklinik balgrist

Ulkusklassifikation nach Wagner

(Grad 0: Haut intakt)

Grad 1: oberflächliches Ulkus

Grad 2: freiliegende Sehnen und Gelenkkapseln

Grad 3: freiliegender Knochen (Probe to bone positiv) und/oder Abszess/Osteomyelitis

A= ischämisch, B= infiziert, A/B= beides

uniklinik balgrist

Ulkus Grad 1

Hornhautentfernung

Moderne Wundbehandlung

Entlastung bis zur Ausheilung

Protektives orthopädisches Schuhwerk/Orthese

Revaskularisation / Antibiotika ?

uniklinik balgrist

Ulkus Grad 2

Chirurgisches Debridement der Hornhaut und des nekrotischen Gewebes

Moderne Wundbehandlung

Entlastung bis zur Heilung

Protektives orthopädisches Schuhwerk/Orthese

Revaskularisation / Antibiotika ?

uniklinik balgrist

Ulkus Grad 3

Chirurgisches Debridement des nekrotischen Gewebes, limitierte Resektion/Amputation nach Massgabe von Osteomyeltis/Abszedierung

Moderne Wundbehandlung

Entlastung bis Heilung

Protektives orthopädisches Schuhwerk/Orthese

Revaskularisation / Antibiotika ?

uniklinik balgrist

Stationäre oder ambulante Therapie ?

Extremitätenbedrohend: Rötung > 2 cm, Ulcus Grad 3 (Kochenprobe +), ischämisch (A), Fieber/Schüttelfrost, massiv erhöhte BZ-Werte und/oder Entzündungslabor

Nicht-extremitätenbedrohend: Rötung < 2cm, Ulcus Grad 0-2, nicht ischämisch, kein Fieber/Schüttelfrost, moderate Hyperglykämie und/oder Entzündungswerte

uniklinik balgrist

Checkliste Therapiekonzepte beim DFU

- **Infektbehandlung** (konservativ, operativ)
- **Revaskularisation** (angiologisch, gefässchirurgisch)
- Wundbehandlung (Debridement, Reinigung, Wundauflagen/Wundverband, Vakuumtherapie)
- Entlastung (konservativ, operativ)
- Weichteilrekonstruktion (plastisch-chirugisch)
- Behandlung des Charcot-Fusses
- Blutzuckereinstellung
- Patienten- bzw. Angehörigenschulung und -motivation

uniklinik balgrist

Charcot-Fuss ?

uniklinik balgrist

Charcot-Fuss ?

uniklinik balgrist

VERLAUF DNOAP

Stage 0
Prodromal period

Swelling
Local warmth
Mild erythema
Clinical instability
Radiographic changes are absent or minimal

Stage 1
Development

Debris formation at articular margins
Fragmentation of subchondral bone
Subluxation
Dislocation
Erosion of articular cartilage
Bone resorption
Osteolysis and osteopenia
Disorganization and fragmentation of bone
Soft tissue edema
Increased joint mobility

Stage 2
Coalescence

Lessening of edema
Absorption of fine debris
Healing of fractures
Fusion and coalescence of larger fragments
Loss of vascularity
Sclerosis of bone

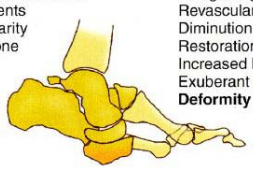

Stage 3
Reconstruction

Further repair and remodeling of bone
Fusion and rounding of large fragments
Revascularization
Diminution of sclerosis
Restoration of stability
Increased bone density
Exuberant ossification
Deformity

Resorption of bone → **Repair**

uniklinik balgrist

Früherkennung Charcot-Fuss

A. Klinische Leitsymptome:

geschwollener, geröteter, überwärmter, schmerzloser (bzw. schmerzarmer) Fuss mit intakter Haut, ohne oder mit Deformität. Pat. läuft weiter auf seinem Fuss herum, auffällige Diskrepanz zwischen Aussehen und geschilderten Beschwerden.

B. Conditio sine qua non:

Neuropathie, Diabetes mellitus

uniklinik balgrist

Früherkennung Charcot-Fuss

Röntgenbilder können im Prodromalstadium (Stadium 0) negativ sein

Shibata et al. 1990, Sella, Barette 1999

Bei positiver Klinik und negativem Fussröntgenbild ist das MRI hilfreich. Alternativen: Wiederholung der Röntgenaufnahmen nach 10-14 Tagen*, (Szintigraphie)**

*Sanders, Frykberg 2007 **Eymontt et al. 1981

uniklinik balgrist

Früherkennung Charcot-Fuss MRI

uniklinik balgrist

Frühbehandlung mit Vollkontaktgips TCC

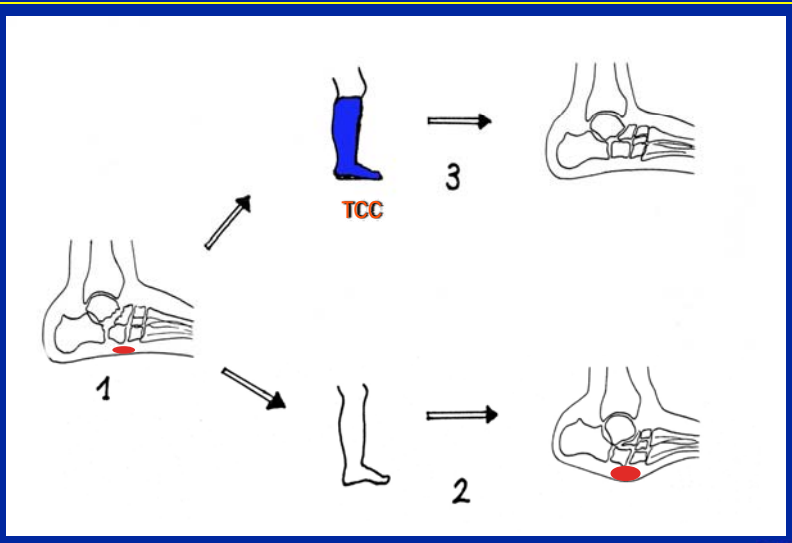

uniklinik balgrist

Verlauf nach Frühbehandlung

uniklinik balgrist

Verlauf nach Frühbehandlung

uniklinik balgrist

Therapie im Stadium 0-1

Konservative Behandlung:

(Erste Wahl: Hospitalisation, Entlastung (Bettruhe), Liegegips)

Zweite Wahl: Vollkontaktgips, Stockentlastung

Operative Behandlung:

Sollte vermieden werden: Aktivierung des destruktiven Prozesses*, erhöhtes Komplikationsrisiko (Schwellung)

Ausnahme: Luxation, Fraktur mit massiver Deformität/Instabilität, ungünstige Prognose der Deformität

- Harris/Brand 1966, Johnson 1967

uniklinik balgrist

Therapie im Stadium 2

Konservative Behandlung:

Vollkontaktgips, Entlastungsorthese, Teilentlastung (Stöcke)

Operative Behandlung:

Bei nicht beherrschbarer Instabilität oder Deformität mit/ohne Komplikationen (Ulcus, Infektion)

uniklinik balgrist

Therapie im Stadium 3

Konservative Behandlung:

Orthopädischer Serienschuh, orthopädischer Massschuh (Risikostufe 4)

Operative Behandlung:

Bei orthopädieschuhtechnisch wegen verbleibender Deformität/Instabilität nicht komplikationsfrei (Ulcus, Infekt) versorgbarem und belastbarem Fuss

uniklinik balgrist

Anatomisches Befallmuster Charcot-Fuss

Sanders/Frykberg 1991

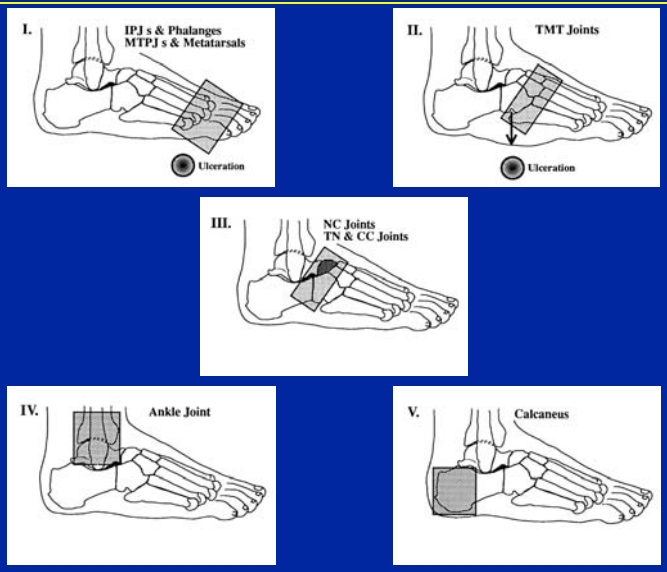

uniklinik balgrist

Evidenz für biomech. Faktoren bei DFU

Cavanagh et Ulbrecht 2008 ergänzt

Ulkusheilung

Druckentlastung notwendig

de Block et al. 1998

Vollkontaktgips (Total Contact Cast)

Lavery et al. 1997, Sinacore 1996, RCT: Mueller et al. 1989, Armstrong et al. 2001/2005, Katz et al. 2005 Evidence Level 1b

Entlastungsorthesen

Armstrong et al. 1998

uniklinik balgrist

Entlastungsmöglichkeiten

Vollkontaktgips (TCC): Goldstandart, „compliance-unabhängig“

Orthopädietechnische- und schuhtechnische Versorgung (Diabetesadaptierte Fussbettung, Schuhzurichtungen, orthopädische Serien/Massschuhe, Entlastungsorthesen)

Stöcke, Rollstuhl, Bettruhe (Einschränkung von Stehen und Gehen)

Physiotherapie

Orthopädisch-chirurgische Operationen

uniklinik balgrist

Vollkontaktgips TTC

uniklinik balgrist

Vollkontaktgips TCC

uniklinik balgrist

Vollkontaktgips TTC

uniklinik balgrist

Orthopädische Massschuhe

uniklinik balgrist

Diabetesadaptierte Fussbettung (Sandwichtechnik) ca. - 25% Druck

uniklinik balgrist

Abrollhilfe/Sohlenversteifung ca. -12,5% Druck

uniklinik balgrist

Der fertige orthopädische Massschuh

uniklinik balgrist

Qualitätskontrolle: plantare Druckmessung

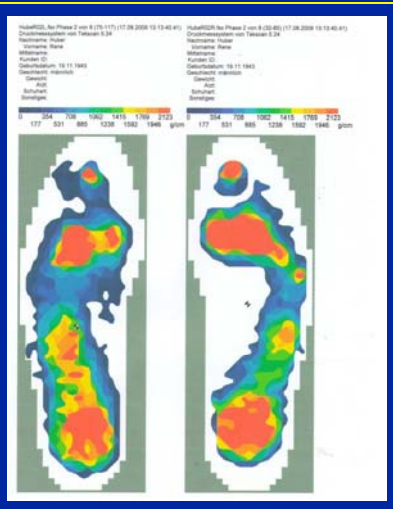

ohne Versorgung

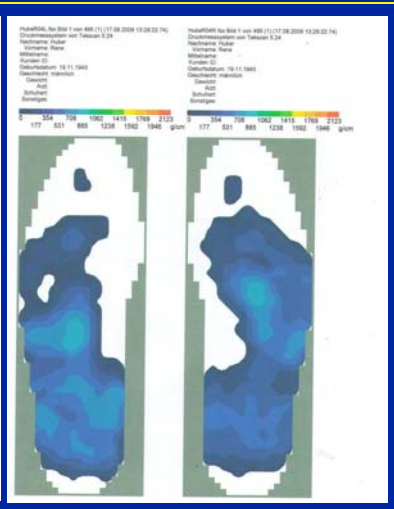

mit 0rthopädischen Massschuhen

uniklinik balgrist

Entlastungsorthese

uniklinik balgrist

Entlastende Unterschenkelorthese mit ausschliesslich proximaler Abstützung

uniklinik balgrist

Entlastungsorthese

uniklinik balgrist

Entlastungsorthese

uniklinik balgrist

Entlastungsorthese

uniklinik balgrist

Orthopädische-chirurgische Entlastung

- **Ziel: Druckumverteilung / Versorgbarkeit**
- **Innere Resektion**
- **Tenotomie / Sehnentransfer / Sehnenverlängerung**
- **Exostosektomie**
- **Korrigiernde Arthrodesen**

uniklinik balgrist

Indikation für orthopädisch-chirurgische Behandlung

Die mit orthopädischem Schuhwerk oder Orthese nicht beherrschbare Deformität und/oder Instabilität (rezidivierende Ulcera, Infekte) stellt eine Operationsindikation dar (= „not shoeable, not braceable“)

uniklinik balgrist

Rekonstruktion Mittelfuss

uniklinik balgrist

Rekonstruktion Mittelfuss

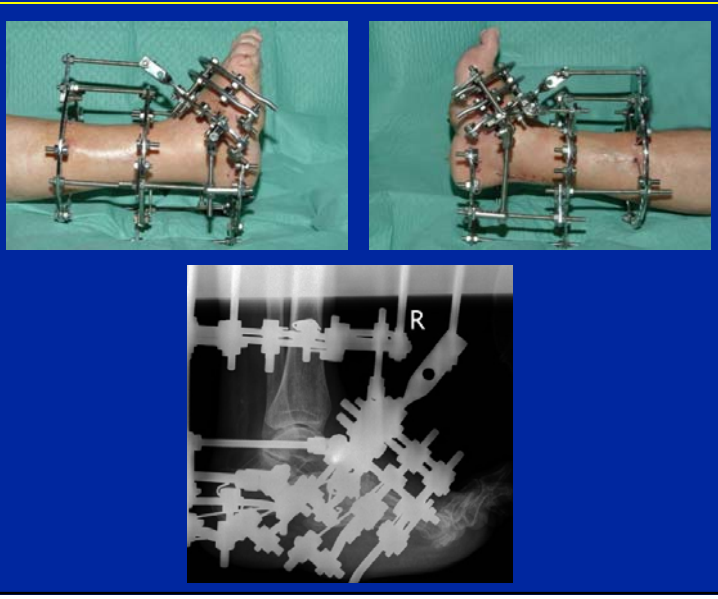

uniklinik balgrist

Rekonstruktion Mittelfuss

uniklinik balgrist

Herzlichen Dank!

uniklinik balgrist