

**W.L.**

**10.01.1932**

St.n. invasiv-nodulärem **Mammakarzinom li**

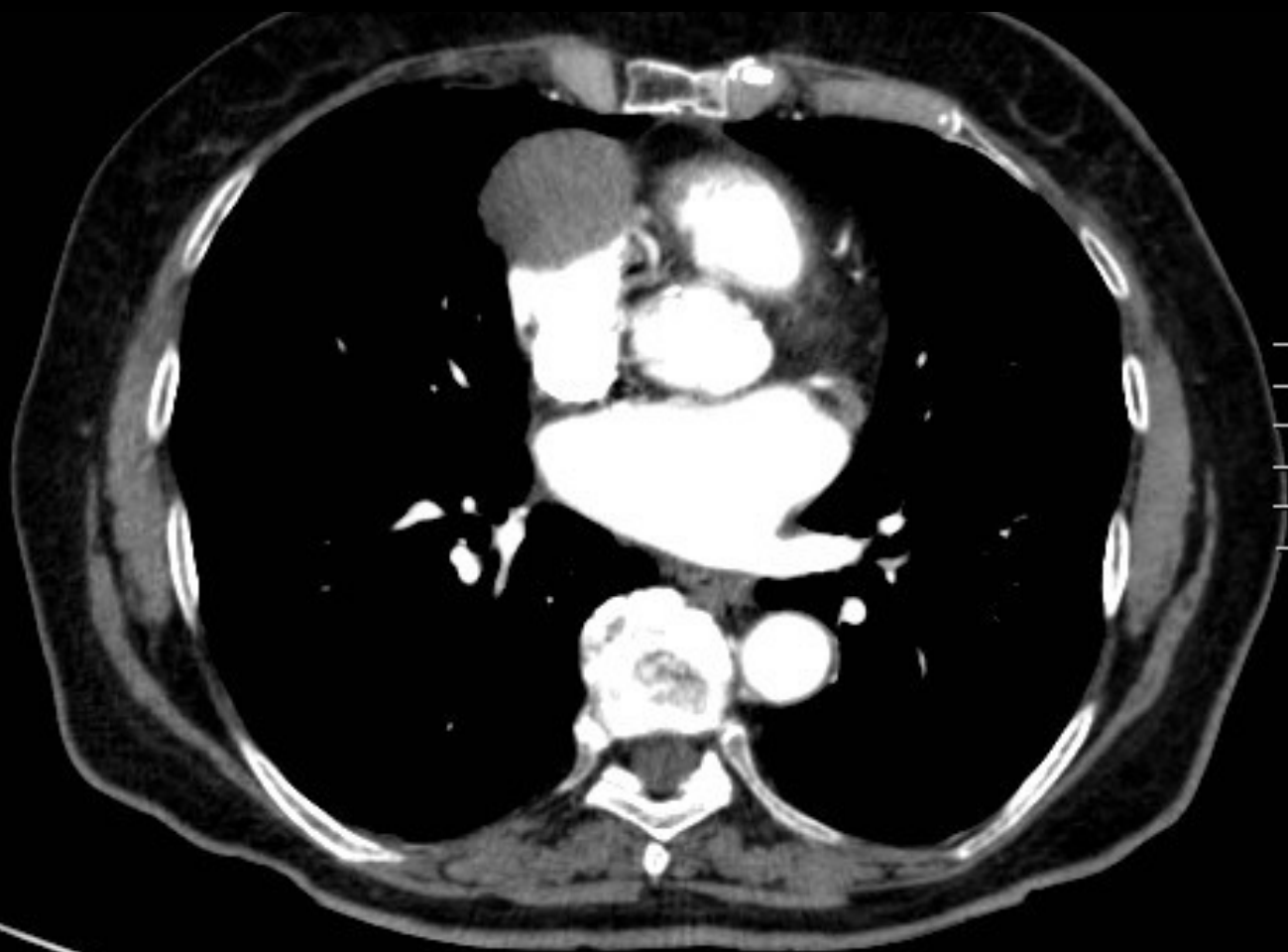pT1c,pN1a,M0

- St.n. Segmentresektion am 6.4.2011
- St.n. axillärer Lymphnodektomie am 12.4.2011
- St.n. kurativer postoperativer Radiotherapie der verbliebenen Brust mit 60.5 Gy
- Arimidex

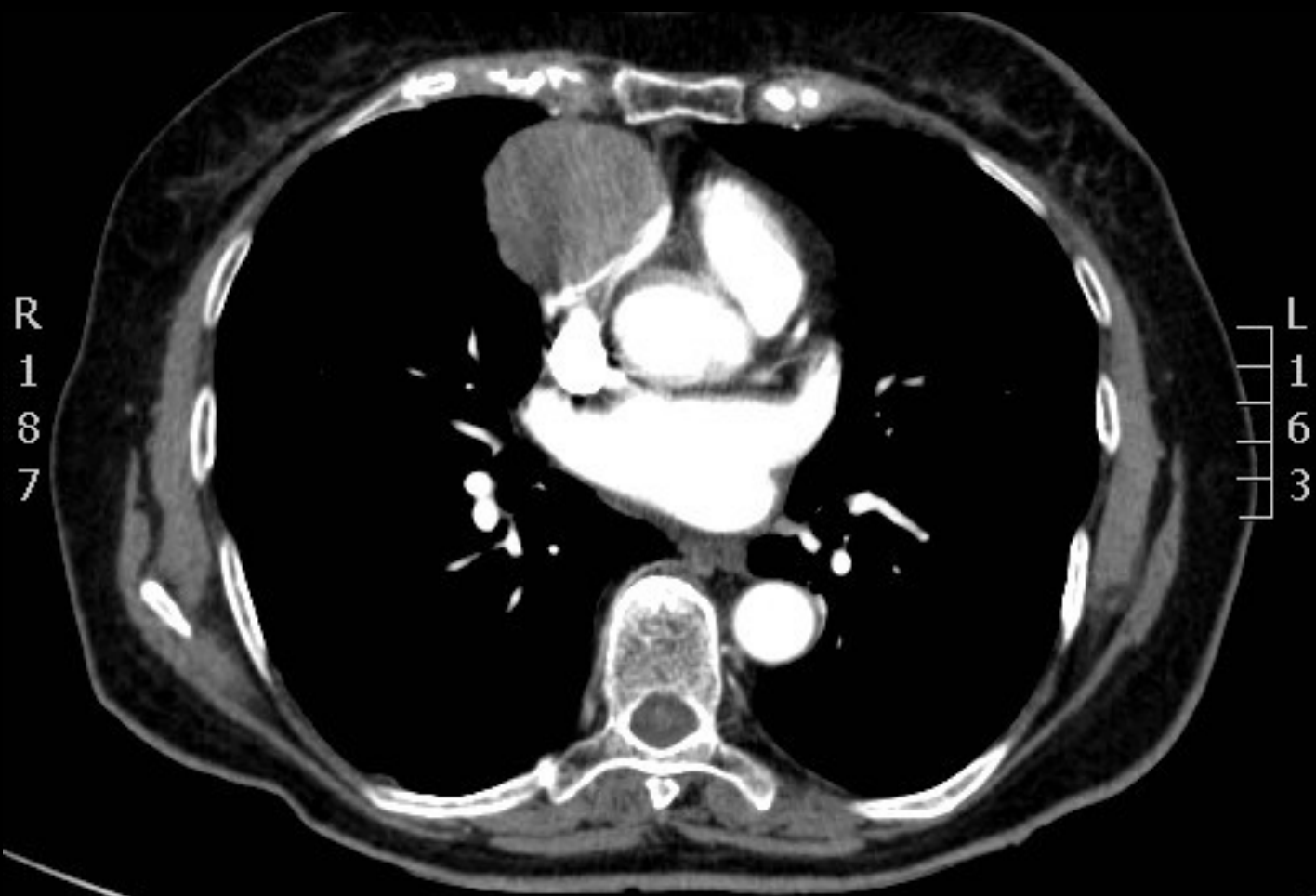
**beschwerdefrei**

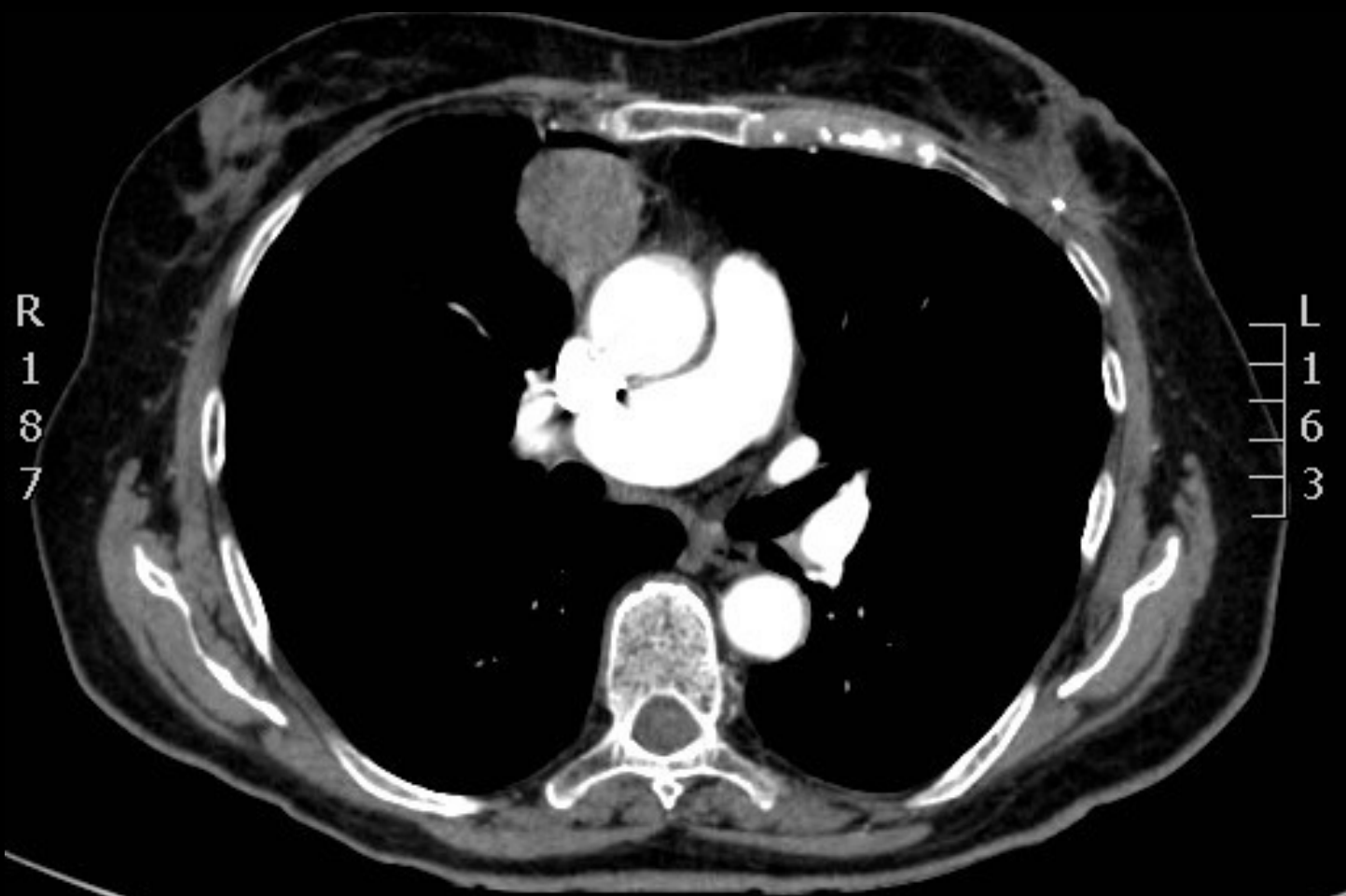
Sehr guter AZ. Unauffällige klinische Untersuchung bis auf Lokalbefund

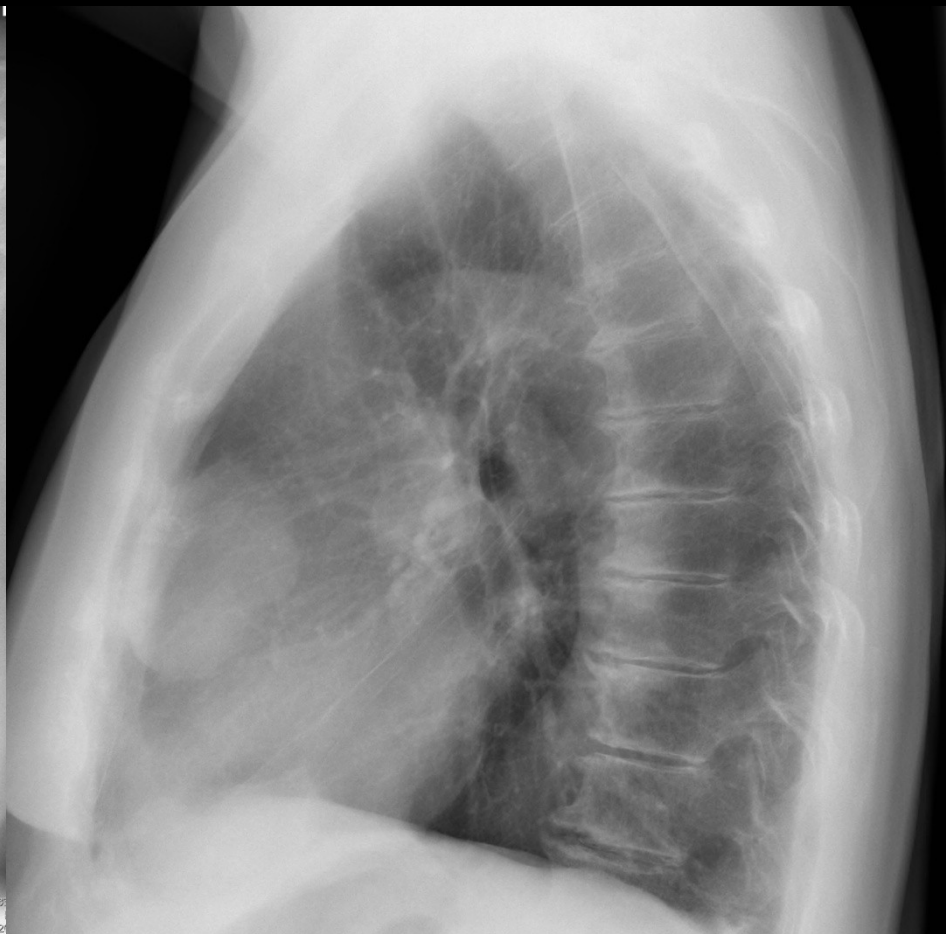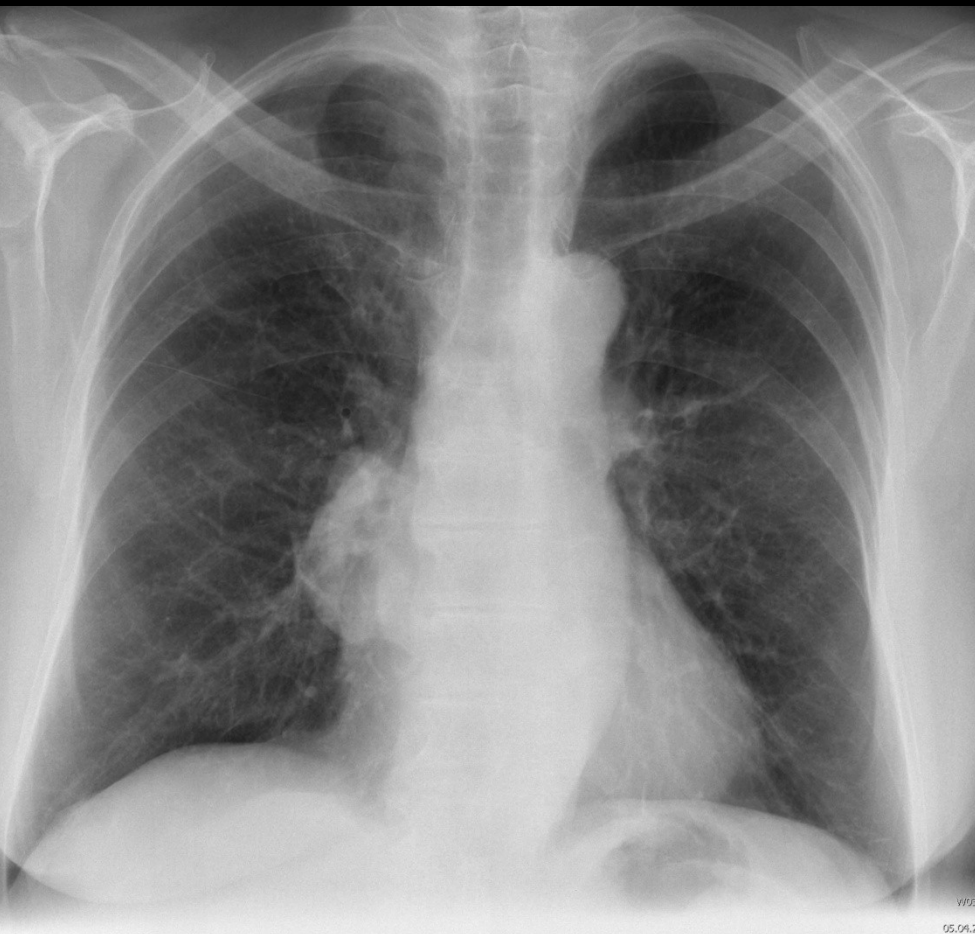
R  
1  
8  
7



L  
1  
6  
3







**Was kommt in Frage ?**

**Was tun ?**